

# 「Face-To-Faceの会」たより

第29号 2015年12月 発行：大阪市立大学病院「Face-To-Faceの会」 文責：平田一人（世話人代表） 連絡先：06-6645-2857 患者支援課

## ミニレクチャー

### 『顔面の再建手術～Face to Face with the Face』

形成外科 教授 元村 尚嗣



形成外科とは体表面を中心とする先天性・後天性の醜形・機能障害を、主に外科的手段によって正常に近づけ、肉体的・精神的苦痛を取り除くことを目的とする科である。そのため“精神外科医”や“メスを持った精神科医”とも言われている。患者の精神的負担には種々の要因があるが、部位によってもその負担の程度は影響し、特に顔面などの露出部では大きな問題となる。顔面においては、形態がQuality of Lifeに占める割合は多く、communication skillにおいては顔面形態そのもの、もしくは表情は欠くことのできない機能である。そのため、顔面の再建手術においては整容は機能であるとの考えをもって臨むことになる。しかし、実際には悪性腫瘍切除後の再建においては、医療従事者のみならず、患者自身でさえも、容貌に対する意識レベルが低く、かつ、その改善に対する動機づけが低い傾向にある。形成外科医は、“精神外科医”かつ“再建外科医”として、外傷や腫瘍などの後天性疾患後の失われた顔面の機能や外貌を再建することで、物理的損失・精神的喪失感を解除することができると考えている。これまで、このような再建手術を専門として施行してきており、顔面外科医としての形成外科医の役割について症例を提示して報告した。また、最近の顔面再建領域のトピックとして顔面移植についても言及した。2005年にフランスで初めて顔面移植手術が報告されて以来、世界で約30例程度の顔面移植手術が施行されており、顔面を損失した患者に大きな福音となった。現在は日本での顔面移植は不可能であるが、顔面を失った患者のための一つの方法として検討することが重要である。

#### 形成外科とは

体表面を中心とする先天性・後天性の醜形・機能障害を、おもに外科的手段によって正常に近づけ、肉体的・精神的苦痛を取り除くことを目的とする科

古典的な「苦痛を除く」医療とは異なり、従来は『治癒』とされた状態も治療対象となる。

「命を救う医療」というより、患者および家族の生き甲斐や悩みを含めた「人生を背負う医療」ある。

#### “Psychosurgeon精神外科医” “Psychiatrist with a knifeメスを持った精神外科医”

形成外科は体表の変形や欠損、醜状を手術で再建・修復する

患者の精神的・心理的負担や苦痛を軽減・解消し、一般的生活を送れるようにすることが目標。

#### 精神医学の目標と共通

精神医学：精神の行動の病的状態を主にカウンセリングや薬物によって治療を進める。

形成外科：患者の精神的・心理的負担や苦痛をメスやレーザーを主な手段として治療を進める。

#### 顔面にとって、機能とはなにか？整容とはなにか？

Quality of Life (QOL) は生活の質を問う概念であり、顔という部位においての質は、その形態によるところが大きい。

Communication Skillにおいて顔面形態そのもの、もしくは表情は欠くことのできない機能である。

整容のみの再建が必要な場合も、機能再建となる。当然、表情の再建が必要な場合は、機能再建となるが、逆にこれを満たせれば、整容的にも美しい

## 症例呈示

### 『激しい運動後に発症した左下肢CRPSに対し、ステロイド内服が著効した一症例』

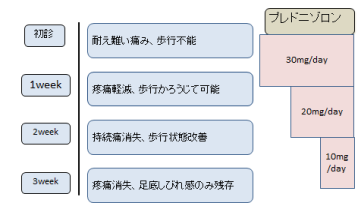
麻酔科・ペインクリニック科 病院講師 山崎 広之

CRPS とは complex regional pain syndrome の略で、日本語では複合性局所疼痛症候群と言います。外傷や神経損傷の後に痛み、痛覚過敏、触覚刺激により誘発される痛みが遷延する症候群のことで、治療に難渋することが多い難解な疾患の一つであると言われています。身近なところでは採血の際の注射針による神経損傷を含めた医原性の侵襲による発症などがあり、様々な面で医師の頭を悩ませることが多い疾患です。はっきりとした病態も未だに解明されておりません。今回は、激しい運動後に CRPS を発症したと考えられ、早期にステロイド投与を行うことが有用であった症例を報告いたしました。患者は 16 歳の女性です。ダンスの練習を続けていたところ、左足底部の痛みとしびれが出現し、近医で足根菅症候群と診断され非ステロイド性抗炎症薬を処方されましたが症状の改善が無く、以後複数の医療機関を受診しました。内服薬処方、リハビリテーションが続けられましたが症状は悪化し、当科を受診され早期の CRPS と診断されました。遷延する炎症が CRPS の発症起点であると考え、ステロイドを使用し炎症の鎮静化を図る方針としました。症状は次第に改善し、3 週間後には学校生活およびダンスの練習に復帰できるようになりました。外傷後に痛みが長引いて非ステロイド性の抗炎症薬が効かず、CRPS が疑われる場合は、本症例のようにステロイド投与が有効である可能性があり、早期に治療介入を行うことが重要であると考えられます。

#### 初診時現症

- ・バイタル  
- BT36.8℃ 血圧98/65mmHg 脈拍74回/分
- ・左大腿から足底  
- 持続痛(電撃痛、針で刺されるような痛み)  
- 非常に強いアロディニア  
- 若干浮腫状  
- 足底部灼熱感
- ・VAS 90/100
- ・歩行困難
- ・触診困難な為、神経学的所見評価できず


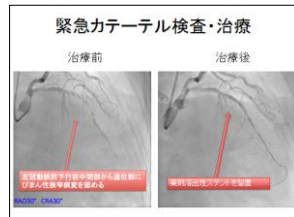
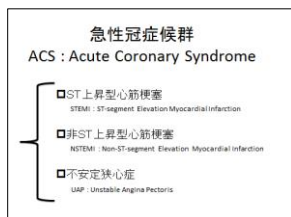
#### 治療経過



### 『緊急カテーテル治療を施行した急性冠症候群の一例』

循環器内科 研究医 市川 佳寿

急性冠症候群は迅速な対応が必要な救急疾患であり、発症から診断、治療に至るまでの時間が、患者の予後を左右する。本症例は74歳、女性。高血圧症、脂質異常症にて近医通院されていた。胸部圧迫感を主訴に近医を受診された。心電図変化を認め、急性冠症候群の疑いにて、当院に紹介された。救急車で搬送され、心臓血管集中治療室(CCU)に入院となった。入院時、胸部症状は残存しており、十二誘導心電図では異常はないが、経胸壁心エコー検査では左室前壁から前壁中隔にかけて壁運動異常を認めた。増悪傾向である胸部圧迫感(胸痛)症状、胸痛時の心電図にて虚血性変化(陰性T波)、心エコーにて壁運動異常を認めることから、急性冠症候群と考えられた。初期治療として、アスピリン100mg、プラスグレル20mgの内服、ヘパリン1万単位の静注を施行し、緊急冠動脈造影検査を行った。緊急冠動脈造影検査では左冠動脈前下行枝にびまん性狭窄病変を認めた。心エコー検査でも前壁から前壁中隔の壁運動異常を認めることから、同部位が責任病変と判断し、引き続いて経皮的冠動脈形成術を行い、薬剤溶出性ステントを留置した。手術は問題なく終了し、術後経過も良好であった。退院前に施行した心エコー検査では左室の壁運動異常は消失し、患者の胸部症状も改善した。急性冠症候群は①胸部症状、②心電図、③高感度トロポニン値の上昇のうち2項目を満たせば診断となり、迅速な対応が必要となる。今回、迅速な診断と初期対応にて良好な経過を得た急性冠症候群の一例を経験したので症例提示を行った。



次回開催のお知らせ 第30回Face-To-Faceの会  
平成28年2月20日(土) 15:00~17:00 於:大阪市立大学医学部附属病院 5階講堂